Aus dem patholog. Institut der Universität Heidelberg.
Vorstand: Prof. Dr. Schmincke.

STANFORD UNIVERSITY MAR 8 1938 LIBRARY
Lane Medical Libra

Herztamponade nach Aortenruptur mit einem eigenen Fall

Inaugural-Dissertation

zur

Erlangung der Doktorwürde

einer Medizinischen Fakultät

der

Ruprecht-Karls-Universität

zu Heidelberg

vorgelegt von

Theodor Häußler

aus Ulm

1937

Druckerei und Verlag wissenschaftl. Werke Konrad Triltsch, Würzburg

Gedruckt mit Genehmigung der mediz. Fakultät der Univ. Heidelberg.

Dekan: Prof. Dr. Runge.

Referent: Prof. Dr. Schmincke

Meinen Eltern.

Das Kapitel des plötzlichen Todes aus natürlicher Ursache gehört mit zu den beachtlichsten der gerichtlichen- und Unfallmedizin. Klärung eines plötzlichen Todesfalls kann nur die reiche Erfahrung eines in der Erkennung krankhafter Veränderungen geschulten Pathologen bringen.

Die Ursachen eines plötzlichen Todes können in den verschiedensten Organveränderungen gefunden werden. Mit an erster Stelle stehen Krankheiten des Herzgefäßsystems. Unter diesen nehmen hinsichtlich Häufigkeit des Vorkommens und unfallmedizinischer Wichtigkeit Einrisse des Herzens und der Hauptschlagader im Herzbeutel mit nachfolgender Herzbeuteltamponade, die zum Herzdruck führt, eine besonders bedeutungsvolle Stellung ein.

Ein im pathologischen Institut Heidelberg zur Beobachtung gekommener Fall von Herztamponade nach Einriß der Hauptschlagader im Anfangsteil gibt mir Gelegenheit, den augenblicklichen Wissensstand über diese Frage zur Darstellung zu bringen.

Man unterscheidet bei den Aortenrupturen traumatische und Spontanrupturen. Bei den traumatischen sind Gewalteinwirkungen als ursächliches Moment anzusprechen, die Spontanrupturen erfolgen dagegen plötzlich ohne erkennbare äußere Ursache.

Traumatische Rupturen im strengen Sinne sind in ihrer Genese weitgehend geklärt. Es sind Fälle von Pufferverletzungen, Hufschlag, Überfahren werden und Sturz aus großer Höhe (Rössle, Jaffé und Sternberg, Oppenheim) beschrieben. Entweder die Gewalteinwirkung oder aber die hydrodynamische Sprengwirkung führt hier zur Ruptur oder zur Kontinuitätstrennung. Die Rißstellen und der Verlauf der Rißlinie zeigen hier keine strenge Gesetzmäßigkeit in der Lokalisation. Außer diesen schweren Gewalteinwirkungen können die durch die Blutdruckschwankungen auftretenden Läsionen, innere Traumen, eine Ruptur bewirken. Die Ansicht, daß diese inneren Traumen die gesunde Aortenwand zum Einreißen bringen könnten (Oppenheim, Letterer), ist selbst in den extremsten Fällen von chronischem Nierenhochdruck, starken Muskelanstrengungen nach dem heutigen Wissensstand abzulehnen. Die von Oppenheim ex-

perimentell an jugendlichen Aorten erzeugten Rupturen erfolgten erst bei nahezu zehnfacher Belastung der absoluten Herzkraft (300 mm Hg.), wohl aber kann bei pathologisch veränderter Aortenwand ein Einreißen erzeugt werden. Die Todesursache bei einer Rißblutung in den Herzbeutel ist noch nicht eindeutig geklärt. Bode und Placzek führen den Tod auf die behinderte diastolische Erweiterung des Herzens zurück. — Tod durch Herzamponade. — Cohnheim weist durch Versuche nach, daß durch die auftretende Spannung im Herzbeutel die Entleerung der Hohlvenen verhindert wird. — Tod durch Erlöschen des Kreislaufs — das Herz des Versuchstieres schlug nach Aufhören der Pulsation in der carotis noch weiter, nur wurden die Kontraktionen immer geringer, da die Kontraktion abhängig ist vom Füllungszustand des Herzens. Bei allen Erkrankungen der Aortenwandung ist der Endzustand der gleiche: das sich bildende Ersatzgewebe ist statisch minderwertig. Die Funktion der Aortenwanderung, die rhythmischen Druckschwankungen durch den Reichtum an elastischen Elementen aufzufangen und weiterzuleiten, wird geschädigt. Es kommt zur Ausbuchtung (Ektasie) und Aussackung (Aneurysma). Je nach dem Grad der Schädigung genügt schon eine kleine Blutdrucksteigerung, wie sie das tägliche Leben mit sich bringt, um hier eine Ruptur zu setzen. Häufig werden von dem Blut alle Schichten nicht sofort durchsetzt. Das Blut kann sich einen Weg innerhalb der Wandung wühlen und wieder an anderer Stelle mit dem Lumen der Aorta in Verbindung treten, oder es bleibt bei dem lokalen Einriß. Diese Risse heilen unter Narbenbildung aus, wenn es nicht anschließend frühzeitig zum vollständigen Durchbruch kommt. Bei der Untersuchung der Narbe zeigt sich, daß das reparierte Wandteilstück aus gewuchertem Bindegewebe der Intima und Adventitia besteht. Die elastischen Lamellen regenerieren nur in ganz geringem Ausmaß.

Unter den entzündlichen Erkrankungen hat im Hinblick auf die Ruptur eigentlich nur die Aortenlues, Mesaortitis luica, Bedeutung. Es finden sich in der Regel in den späteren Stadien kleine bindegewebige Narben in der Media mit Schwund der Muskulatur und der elastischen Lamellen. Im Narbengewebe finden sich Lymphocyteninfiltrate.

Die Atherosklerose, die bei der Entstehung der Herzrupturen an erster Stelle steht, tritt in der Ätiologie der Aortenrupturen innerhab des Herzbeutels ganz in den Hintergrund. Das zeigt am besten der Unterschied der Häufigkeit der Atherosklerose im Alter und der

relativen Seltenheit einer Ruptur. Den einfachen Fetteinlagerungen in der Intima z. B. bei jüngeren Individuen, ist so gut wie keine Bedeutung beizumessen. Bei fortgeschrittener Sklerosierung im Alter dürfte sie insofern allgemein ursächlich genannt werden, als das Herz mit erhöhtem Druck das Blut in die starre Röhre werfen muß, um den Kreislauf in Gang zu halten.

Wiesel beschrieb 1905 als erster Veränderungen der Wandung der Aorta und der peripheren Gefäße bei akuten Infektionskrankheiten (Diphtherie, Scharlach, Typhus, Pneumonien, Grippe und septischen Erkrankungen). Er fand Degenerationsprozesse, die sich ausschließlich auf die Media beschränkten und in herdförmigen Nekrosen der Muskulatur mit Kernschwund und Veränderungen an den elastischen Fasern bestanden. Entzündungsstellen fehlten nahezu vollständig. Störck und Epstein konnten bei der Grippeepidemie 1919 die Befunde namentlich in den peripheren Gefäßen bestätigen.

Bei der Klärung der Ätiologie der Spontanruptur, die wie eingangs erwähnt, ohne eine erkennbare äußere Ursache nach geringfügigen Anstrengungen z. B. Defäkation ja sogar psychischen Erregungen auftreten, stieß Gsell auf dieselben Beobachtungen wie Wiesel. Auch er fand Wandschädigungen speziell der aufsteigenden Aorta, der Brust- und Bauchschlagader, im Bereich des mittleren und inneren Drittels der Gefäßmedia, umschriebene Herde von kernloser Muskulatur. Die elastischen Lamellen teilweise gesteckt, aneinandergelegt, aufgequollen, dazwischen Herde, in denen von einer Struktur nichts mehr zu sehen war, an Stelle der Muskelfasern und der elastischen Lamellen eine mukoidartige Masse eingelagert. Die Gefäßwandungen sonst reaktionslos, zart. Nirgends entzündliche Infiltrationszellen.

Erdheim betont mehr die Schädigung der elastischen Lamellen. Der Ab- und Umbau geschah ohne jede reaktive Entzündung der Gefäßwandung ausschließlich auf humoralem Weg. Dieser ganz eigenartige Befund veranlaßte Erdheim von einer: Medionecrosis aortae idiopathica zu sprechen. Es ist aber keine Nekrose im gewöhnlichen Sinn, denn beim Gewebstod sind sonst immer reaktive Veränderungen zu beobachten. Spezifische makroskopische Veränderungen werden nicht gefunden. (Jores und Bender.)

Die ursächlichen Zusammenhänge für diese eigenartigen Mediaveränderungen in einer rein infektiösen Noxe zu suchen, wurde bei dem Verhalten der Gefäße und des umgebenden Gewebs schon von Wiesel und Gsell aufgegeben. Endogene „Gifte", urämische

Stoffe, eine vermehrte Ausschüttung von Adrenalin (Erdheim), Nikotin-Bleivergiftungen werden herangezogen. Es gelang tatsächlich im Tierexperiment, durch intravenöse Injektionen von Adrenalin Mediaschädigungen hervorzurufen. (Lange.) Es fehlen aber heute noch sichere Kenntnisse über die Wirkung von Adrenalin auf die Gefäßstämme des Menschen. Die vielen unbefriedigenden Theorien zeigen deutlich, daß hier noch keine Klarheit besteht.

Daß bei dem Zustandekommen einer spontanen Ruptur mechanische Momente eine wichtige Rolle spielen, dafür sprechen die typischen Rupturstellen: 1. wenige cm oberhalb der Aortenklappen mit einer quergestellten Rißlinie. Diese Stelle wurde von Oppenheim unter Zuhilfenahme eines Technikers als die Stelle der größten Wandspannung und des höchsten Drucks errechnet. 2. an der kleinen Curvatur des Aortenbogens an der Mündung des foetalen ductus art. Botalli. Das an dieser Stelle umgewandelte Gewebe ist als eine mechan. minderwertigere Wandpartie anzusehen. Außerdem wird von Oppenheim betont, daß diese an die art. pulm. fixierte Stelle besonders beansprucht wird. Für eine mechanisch traumatische Genese spricht auch der häufige Befund einer Hypertrophie des linken Ventrikels, weiter eine Verbreiterung und Aussackung des Anfangsteils der Aorta; mit steigendem Radius des Gefäßes steigt die Wandspannung.

Vor den grundlegenden Arbeiten über das Wesen der eigenartigen Mediaveränderungen, Gsell 1928, Erdheim 1929, wurde diesen für eine rein mechan. Entstehung sprechenden Tatsachen ausschlaggebender Wert zuerkannt. (Rindfleisch, Oppenheim, Letterer.)

Heute wird die Ansicht allgemein vertreten, daß die Ursache einer Spontanruptur nicht in der Blutdruckerhöhung und Blutdruckschwankung, auch nicht in der Schädigung der Wand allein zu suchen ist, sondern in dem jeweiligen Zusammentreffen der Faktoren.

Bei dem Fall, den ich im Folgenden bekanntgeben möchte, handelt es sich um einen 35 Jahre alten kräftig gebauten Bergarbeiter A. S., der tot „vor Kohle" aufgefunden wurde.

Eine Anamnese über durchgemachte Krankheiten namentlich infektiöser Art war nicht in Erfahrung zu bringen.

Die Sektion ergab folgenden Befund: (Protokoll im Auszug)

Bauchorgane: Leber, Milz, Nieren sind reich an Blut, sonst kein besonderer Befund.

Magendarmtraktus: o. B. ebenfalls die ableitenden Harnwege und die Geschlechtsorgane.

Brustorgane: Zwerchfellstand rechts wie links unterer Rand der 4. Rippe. Die Lungenränder sind beiderseits gebläht. Beide Lungen hängen freibeweglich im Brustfellraum. Der Herzbeutel erscheint verbreitert.

Nach Eröffnung lassen sich ca. 250 ccm flüssiges, teils geronnenes Blut ausschöpfen. Am Herzen, das in seiner Größe der kräftigen rechten Leichenfaust entspricht, ist kein Befund zu erheben. Außerhalb des Herzens scheint die Aorta in ihrem Umfang verbreitert. In einer Entfernung von ca. 2 cm findet sich am rechten seitlichen Umfang des Gefäßes ein unregelmäßiger, zackig begrenzter, annähernd 4 mm breiter, schräg zur Längsachse des Gefäßes gestellter Riß, durch den man in die Lichtung der Aorta gelangt. Die Lichtung der Lungenarterie ist leer. Die Sektion des Herzens ergibt links, wie rechts weite Höhlen, die linke Kammerwand ist kräftig von der Dicke von 1,2—1,3 cm.

An den Klappen nichts besonderes. Der Anfangsteil der Aorta ist sackig ausgeweitet. Der Umfang des Sacks mißt ca. 12 cm. 2 cm

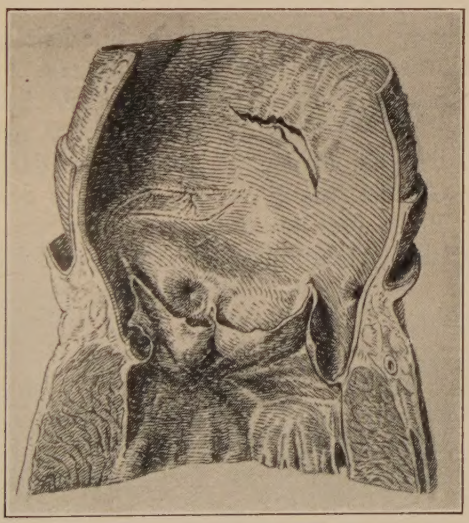

oberhalb der Klappen findet sich eine in sagittaler Richtung 1 cm messende, breite Narbe der Gefäßinnenhaut, die annähernd horizontal verläuft. Rechts seitlich von ihr liegt der schon von außen sichtbare Riß. Dieser ist schräg gestellt und zwar verläuft er von links oben nach rechts unten. Seine Wandungen sind unregelmäßig fetzig.

Die Gefäßinnenhaut ist im Bereich des Gesamtanfangsteils der Aorta weißlich verdickt und zeigt hie und da feine Einziehungen und Runzelungen. Die Veränderungen erstrecken sich bis in den Sinus Valsalvae hinein. Die Abgangsstellen der Kranzgefäße sind nicht verengert. Der Aortenbogen, sowie der gesamte Brust- und Bauchteil des Gefäßes zeigt die Innenhaut überall glatt, blank. Die Verfolgung der rechten und linken Kranzarterie zeigt keine Innenhautverdickung. Nur hie und da zeigen sich feine gelbliche Stippchen in der Innenhaut. Der Herzmuskel der linken Kammerwand ist bräunlich, ohne Schwielen. An den Halsschlagadern kein besonderer Befund. Die Lungen sind im allgemeinen lufthaltig, nirgends eine Verdichtung. Die Lichtungen der Verzweigungen der Lungenschlagader sind leer. Das Lungengewebe von vermehrter Blutfülle.

Die Schleimhaut des Kehlkopfs und der Luftröhre ist von bläulichroter Farbe.

Tonsillen: o. B.

Sektionsdiagnose:

Herzbeuteltamponade infolge Einrisses der Hauptschlagader im Bereich des ausgebuchteten Anfangsteils des Gefäßes bei geringgradiger Innenhautverdickung und Narbenbildung innerhalb der Gefäßwandung. Frische Blutstauung in allen Körperorganen.

Zur mikroskopischen Untersuchung gelangten Stücke der Wandung des ausgebuchteten Anfangsteils der Hauptschlagader, der Narbe im Anfangsteil der Hauptschlagader, Stücke aus der Umgebung der Einrißstelle der Gefäßwandung, weiter solche aus dem Hauptschlagaderbogen, dem Brust- und Bauchteil. Ferner wurden Stücke aus der Kranzschlagader des Herzens, aus der rechten und linken Herzkammerwand, sowie der inneren Organe herausgeschnitten.

Die Untersuchung hatte folgendes Ergebnis: Im erweiterten Aortenanfangsteil (Ph. I.) zeigte sich die Gefäßinnenhaut verdickt. Die Verdickung bestand aus lockerem Bindegewebe mit feinen elastischen Fasern. Fett fand sich in Form kleiner Tröpfchen in den Leibern der Bindegewebszellen, sowie zwischen den Fasern. Die Verdickung ging über das hinaus, was für das Alter des Verstorbenen als gehörig anzusehen war. Sie war teilweise flächenhaft, teilweise mehr polsterartig in die Gefäßlichtung vorspringend, zur Entwicklung gekommen. Die Media zeigte den besonderen Befund von unregelmäßig gestalteten kleineren und größeren „Flecken", im Bereich derer die elastischen Fasern, ferner die Muskelzellen fehlten. Sie bestanden aus locker gebautem Bindegewebe mit kleinen Gefäßchen vom Charakter der Kapillaren. Der Verlauf der Bindegewebsfasern

Photo I:

war hier nicht konzentrisch zur Gefäßlichtung, sondern unregelmäßig durcheinander. Auch fehlten feinste elastische Fasern in den Bezirken vollkommen. An den Rändern der Herde ließen sich Bruchstücke und Verklumpungen der den Randbezirken der Flecken benachbarten elastischen Fasern nachweisen. Die erwähnten bindegewebige Herde lagen in den verschiedenen Schichten der Media. Entzündliche Veränderungen fehlten vollkommen, nur hie und da sah man

Photo II:

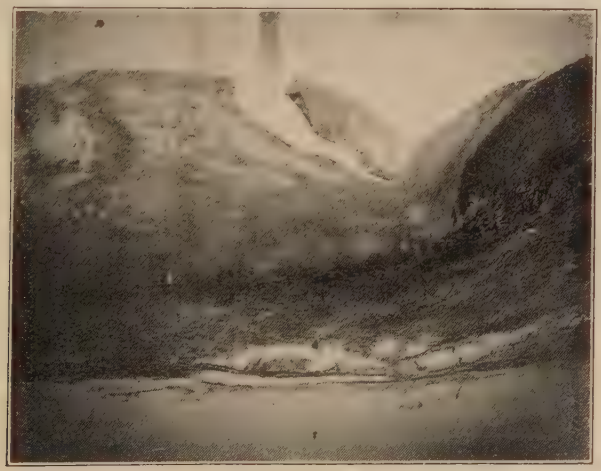

um einzelne der kleinen Gefäße wenige Lymphocyten gelagert. Die Adventitia bestand aus wellig verlaufendem Bindegewebe. Um die Gefäße der Adventitia waren hie und da geringgradige Lymphocyteneinlagerungen festzustellen; jedoch nur abschnittsweise, nicht im Bereich des ganzen Umfangs der Gefäßchen vorhanden.

Schnitte aus der Narbe (Ph. II.) zeigten ein vollkommenes Fehlen der inneren Gefäßwandschicht; auch die mittlere Gefäßwandschicht fehlte. An ihrer Stelle nur eine dünne Schicht von Bindegewebe. Im wesentlichen wird die Gefäßwand hier von der stark verdickten Gefäßaußenhaut gebildet. Diese setzt sich aus breiten Bindegewebsfasern zusammen. Die Gefäße enthielten hier reichlich Blut und zeigten geringradige Ansammlung von Lymphocyten um die Wandungen der kleinen Gefäßchen.

Photo III:



Die Untersuchung der Rißstelle (Ph. III.) ergab eine geringgradige Innenhautverdickung. Hier fand sich Fett abgelagert. In der Media dieselben Flecken, wie sie oben beschrieben wurden, mit Schwund der elastischen Fasern und der Muskelschicht und Aufbau aus lokkerem Bindegewebe. Im Bereich der Rißränder war das Gewebe unregelmäßig zerfetzt.

Die Untersuchung der Stücke aus dem Hauptschlagaderbogen, dem Brust- und Bauchteil zeigte in einigen der Schnittpräparate nur Fleckenbildung mit Schwund der elastischen Fasern und der Muskulatur in der mittleren Gefäßwandschicht. Die Innenhäute zeigten hier geringgradige Verdickung und Verfettung.

In der Innenhaut der Koranargefäße fand sich eine geringgradige Verdickung und Verfettung. An der Media und Adventitia nichts Besonderes.

Die untersuchten Stücke der rechten und linken Kammerwand zeigten die Muskelfasern von gehöriger Dicke, die Quer- und Längsstreifung deutlich. Um die Kerne herum fand sich in vielen der Fasern in geringer Menge braunkörniges Pigment. Schwielen waren nirgends vorhanden. An den kleinen Herzgefäßen nichts Besonderes.

Die mikroskopische Untersuchung von Stücken aus Leber, Milz und Nieren ergab eine frische Stauung, sonst nichts Besonderes.

An den übrigen Körperorganen kein besonderer Befund.

Der Fall fand die folgende Beurteilung (Schmincke):
Es fand sich also im Bereich der Hauptschlagader eine besondere Gefäßwanderkrankung, in Form vielfach zur Entwicklung gekommener, klein- und größerfleckiger Narben in der mittleren Gefäßwandschicht mit Schwund des elastischen Gewebes und der Muskulatur. Die Narben waren aus lockerem Bindegewebe aufgebaut. Entzündliche Veränderungen fehlten fast vollkommen. Der Befund ist charakteristisch für einen Gefäßschaden, der in der Literatur unter dem Namen der idiopathischen Medianekrose, idiopathischer Elastikaschwund, bekannt ist.

Es haben sich gerade in den letzten Jahren Beobachtungen derartiger Fälle gehäuft, sodaß die Ansicht vertreten worden ist, daß es sich hier um eine Art neuerer Krankheit handelt, die erst in der Nachkriegszeit häufiger zur Entwicklung gekommen ist und früher nur in ganz vereinzelten und seltenen Fällen beobachtet werden konnte, die damals aber keine richtige Deutung erfuhr. Über die Verursachung der Erkrankung läßt sich bis jetzt soviel sagen, daß es sich dabei um eine Vielheit ursächlicher Faktoren handeln kann. Man nimmt an, daß die Schädigung der mittleren Gefäßwandschicht durch Gifte hervorgerufen wird, die auf dem Blutweg an die Gefäßwand herangebracht werden. Die Schädigung trifft sowohl das elastische Gewebe wie die Muskulatur. Das kann in der einzelnen Beobachtung in wechselndem und unterschiedlichem Grad der Fall sein. Als charakteristisch gilt das Fehlen von entzündlichen Veränderungen und die Entwicklung weicher Bindegewebsnarben. Als Krankheiten, die die Gefäßwandschädigungen nach sich ziehen, sind bisher bekannt geworden verschiedene Infektionen: Sepsis, Grippe, Tuberkulose und

Syphilis. Es ist jedoch hervorzuheben, daß es sich dabei nicht um die sonst bei Syphilis so häufig beobachtete Erkrankung der mittleren und äußeren Gefäßwandschicht — Aortenlues — handelt, sondern die Medianekrosen kommen unabhängig und auch neben der Aortasyphilis vor. Das Wesentliche des Gefäßwandschadens ist die dadurch gegebene Schwächung der Widerstandsfähigkeit des Gewebes. Infolgedessen entstehen Gefäßwandausbuchtungen und bei plötzlichen Blutdruckerhöhungen, wie sie aus den verschiedensten Ursachen heraus eintreten können, Berstungen der Gefäßwandungen mit Austritt des Aortenblutes in die Umgebung, auch Einbruch der Blutung in benachbarte Hohlräume, wenn möglich durch dieselben nach außen, die unmittelbar dann zum Tode führen. In der Literatur sind eine ganze Anzahl von Fällen schon bekannt gegeben, die durchaus mit dem hier in Rede stehenden übereinstimmen. Auch bei ihnen war es dann infolge Einreißens der ausgebuchteten Hauptschlagaderwandung bei idiopathischer Medianekrose zu Austritt von Blut in den Herzbeutel mit nachfolgendem plötzlichen Tod gekommen. Das Krankheitsbild der Blutung in den Herzbeutel — Hämopericard — ist seit langem bekannt. Man bezeichnet es als Herzbeuteltamponade. Das ergossene Blut behindert mechanisch die Herztätigkeit und führt durch Druck auf den Herzmuskel — die Herzhöhlen können sich dann nicht mehr entfalten — zum plötzlichen Tode.

So ist der Fall S. ein typischer. Die Todesursache ist der Einriß einer im Sinne einer „idiopathischen Medianekrose" geschädigten Aortenwand mit nachfolgender Herzbeuteltamponade. Diese hat durch Herzdruck zum Tod geführt.

Ob es sich um einen Unfall handelt, kann erst genauer besprochen werden, wenn festgestellt ist, ob S. kurz vor dem Tod eine über das betriebsübliche Maß hinausgehende Arbeit geleistet hat. Aber selbst wenn das auch der Fall gewesen ist, ist gegenüber der Annahme eines ursächlichen Zusammenhangs eines derartigen als Unfall zu wertenden Geschehens und dem Tod anzuführen, daß auch von selbst, auch bei den nur geringen Blutdruckerhöhungen, wie sie das Leben mit sich bringt, ein Bersten der geschädigten Gefäßwandung erfolgt sein kann und eine mit einer ungewöhnlichen Arbeitsleistung verbundene Blutdruckerhöhung dazu nicht nötig war.

S. wurde tot in der Grube aufgefunden. Über das Verhalten des S. in seiner letzten Lebenszeit ist aktenmäßig nichts bekannt. Ich komme somit zu dem Schluß, daß, wie der Fall S. bis jetzt gelegen zu sein scheint, der Tod desselben nicht als Folge eines Unfalls oder einer plötzlich eingetretenen Schädigung im Betrieb anzusehen ist.

Literaturverzeichnis.

Busse: V.A., Bd. 183, S. 440.

Erdheim: V.A., Bd. 273, S. 454. — V.A., Bd. 276, S. 187.

Gsell: V.A., Bd. 270, S. 1.

Jaffé und Sternberg: V.j.schr. gerichtl. Med. 57, Heft 3.

Jenner: V.A., Bd. 226, S. 259.

Jores: Henke-Lubarsch Bd. 2, S. 567.

Lange: V.A., Bd. 248, S. 463.

Letterer: V.A., Bd. 253, S. 534.

Oppenheim: M. m. W. 1918, S. 1234.

Pfeil: Zur Entstehung der Spontanrupturen d. Aorta, 1934.

Rindfleisch: V.A., Bd. 131, S. 374.

Rößle: M. m. W. 1911, Nr. 47, S. 2530.

Sella: Ziegler's Beitr. B. 49, S. 501.

Schede: V.A., Bd. 192, S. 52.

Wiesel: Zeitschr. f. Heilk. Bd. 26, S. 105; Bd. 27, S. 262.

Wolff: V.A., Bd. 285, S. 369; V.A., Bd. 289, S. 1.

Zum Schlusse ist es mir eine angenehme Pflicht, meinem verehrten Lehrer, Herrn Professor Schmincke, für die Überlassung des Themas und seine gütige Unterstützung bei der Arbeit zu danken.

Lebenslauf.

Am 26. Mai 1912 als Sohn des Oberinspektors Franz Häußler und seiner Ehefrau Anna, geb. Maier, in Ulm geboren, besuchte ich dort die Elementarschule, später das Gymnasium meiner Heimatstadt. An dieser Anstalt bestand ich Ostern 1931 die Reifeprüfung. Meine medizinischen Studien begann ich in Tübingen, dann war ich 2 Semester in Heidelberg immatrikuliert, wo ich Ende Juli 1933 die ärztliche Vorprüfung ablegte. Während meines 6. Semesters famulierte ich am physiologischen Institut Heidelberg. Anschließend studierte ich ein Semester in Königsberg und kehrte dann wieder nach Heidelberg zurück. Vom 1. März bis 30. Juni 1935 war ich als Famulus am pathol. Institut tätig. Die letzten zwei Semester galten der Vorbereitung für das ärztl. Staatsexamen, zu dem ich Herbst 1936 zugelassen wurde.

Theodor Häußler.